Rozwarstwienie typu B aorty piersiowo-brzusznej – strategia i możliwości leczenia rekonstrukcyjnego

Type B thoraco-abdominal aortic dissection: strategy and possibilities of surgical treatment

Marek Motyka, Mieczysław Grodowski, Wojciech Pachelski, Ryszard Walas, Rafał Boczej, Tomasz Ruciński

Katedra i Oddział Kliniczny Chirurgii Naczyniowej i Ogólnej Śląskiego Uniwersytetu Medycznego, Wojewódzki Szpital Specjalistyczny nr 4 w Bytomiu

Kardiochirurgia i Torakochirurgia Polska 2011; 4: 483–488

Streszczenie

Cel pracy: Celem pracy była ocena skuteczności leczenia różnymi metodami chorych z rozwarstwieniem aorty typu B w obserwacji średnio-odległej.

Materiał i metody: Badaniem objęto grupę 24 chorych leczonych w naszym ośrodku. Opisano metody i strategie leczenia z oceną wyników w 4-letniej obserwacji.

Wyniki: Wszystkie operacje zakończyły się sukcesem technicznym, nie było zgonów w trakcie operacji. W okresie obserwacji zmarło 4 chorych. Dwóch chorych zmarło na oddziale intensywnej terapii (OIT) w 2. i 9. dobie po operacji hybrydowej z powodu niewydolności wielonarządowej, a kolejnych dwóch po endowaskularnym wszczepieniu stentgraftu do aorty zstępującej: pierwszy w 2. dobie z powodu zawału mięśnia sercowego, a drugi po 6 miesiącach w przebiegu udaru mózgu. Wśród 15 chorych operowanych wyłącznie techniką endowaskularną – w 8 przypadkach uzyskano całkowite wykrzepienie kanału rzekomego. U 4 chorych utrzymuje się stabilne rozwarstwienie aorty poniżej założonego stentgraftu. Jeden chory wymagał implantacji dodatkowego stentgraftu 2 lata po operacji, a kolejny chory z niewielkim zaciekiem w okolicy początkowego odcinka stentgraftu wymaga dodatkowej angiografii tomografii komputerowej (angio-TK) po 3 miesiącach od zabiegu – w celu ustalenia dalszej strategii postępowania.

Jeden pacjent nie zgłosił się do kontroli. Pacjenci po łączonych operacjach endowaskularnych: u 2 utrzymuje się stabilne, nieme klinicznie rozwarstwienie aorty poniżej stentgraftu, a u pacjenta po implantacji stentgraftu i stentowaniu tętnicy nerkowej lewej całkowicie wyeliminowano patologię. Wśród 4 chorych po operacjach hybrydowych uzyskano bardzo dobry wynik terapeutyczny bezpośredni i odległy.

Wnioski: Leczenie interwencyjne rozwarstwienia aorty piersiowo-brzusznej dzięki zindywidualizowanej strategii operacyjnej, w ośrodkach dysponujących doświadczeniem w postępowaniu w tego rodzaju patologii, daje nowe możliwości leczenia.

Słowa kluczowe: rozwarstwienie aorty, operacje hybrydowe, stentgraft.

Abstract

Aim: The aim of our study was to assess the clinical effectiveness and related midterm outcome of different methods in patients with type B aortic dissection.

Material and methods: The study group included 24 patients treated at our clinic. We have described the methods and strategies used in treatment of these patients, and results during a 4-year observation.

Results: All the operations were technically successful, there were no intraoperative deaths.

Four patients died during the observation. Two patients died due to multi-organ failure in the ICU, two and 9 days after hybrid procedures. Two other deaths occurred after the endovascular procedure. One patient died on day two due to myocardial infarction and another one six months after the procedure due to fatal stroke. Among the patients who underwent endovascular operations, in 8 cases, thrombosis of false lumen was achieved. In four patients, stable aortic dissection distally to implanted stent graft was found in CT. One patient required an additional stent graft two years after the procedure. And one patient with a leak in the proximal section of the stent graft requires an additional angio-CT three months after the procedure in order to determine treatment strategy. One patient was lost to be followed up. Patients in whom combined endovascular techniques have been used: in two CT scan presented a stable aortic dissection distally of stent graft. The patient who underwent stent graft implantation and left renal artery stenting was cured successfully. In four patients, after hybrid procedures, very good primary and secondary therapeutic results were achieved.

Conclusions: Interventional individualized treatment of aortic dissection, performed in experienced medical centers, offers new treatment options for patients with this severe pathology.

Key words: aortic dissection, hybrid operations, stent graft.

Adres do korespondencji: dr n. med. Ryszard Walas, ul. Skowronków 21, 41-705 Ruda Śląska, tel. +48 32 396 42 00, e-mail: ryszardwalas@wp.pl

Wstęp

W dobie rozwoju mało inwazyjnych badań obrazowych rozwarstwienie aorty jest coraz częściej rozpoznawaną patologią, która nieleczona prowadzi często do zgonu chorego. Rozwarstwienie aorty jako stan zagrożenia życia wymaga szybkiego działania terapeutycznego. Istnieje kilka klasyfikacji określających rodzaj rozwarstwienia, uwzględniających miejsce rozwarstwienia, zmiany strukturalne w ścianie aorty, rozległość rozwarstwienia. Najbardziej jednak przydatna w codziennej praktyce klinicznej wydaje się klasyfikacja Stanford wyróżniająca 2 typy rozwarstwienia: typ A – rozwarstwienie obejmuje aortę wstępującą, typ B – rozwarstwienie aorty nie obejmuje aorty wstępującej [1]. Do czasu zastosowania metod wewnątrznaczyniowych, ze względu na wysoką śmiertelność okołooperacyjną, wskazaniem do leczenia chirurgicznego były rozwarstwienia typu A, w przypadku rozwarstwienia typu B autorzy licznych opracowań zalecali leczenie zachowawcze obejmujące głównie farmakologiczne wyrównywanie ciśnienia tętniczego.

Postępowanie takie było jednak w wielomiesięcznej obserwacji obarczone wysoką śmiertelnością [2]. Zastosowanie technik endowaskularnych, dzięki ich zdecydowanie mniejszej inwazyjności, pozwoliło rozszerzyć wskazania do leczenia interwencyjnego oraz przyczyniło się do wyraźnej poprawy rokowania u chorych z rozwarstwieniem typu B [3].

Głównym celem leczenia chirurgicznego jest zamknięcie tzw. wrót rozwarstwienia, co ma doprowadzić do zmniejszenia nasilenia przepływu w kanale rzekomym i ograniczenia ryzyka pęknięcia aorty lub niedokrwienia narządów wewnętrznych. Nie zawsze jednak samo zamknięcie napływu do kanału rzekomego wystarcza do uzyskania zadowalającego wyniku terapeutycznego. Najczęściej komunikacja kanałów rozwarstwienia ma charakter wielomiejscowy, a lokalizacja miejsc przecieku często bywa trudna, mimo coraz większej dokładności badań obrazowych. Często wrota rozwarstwienia lokalizują się blisko ujścia ważnych odgałęzień aorty i ich zamknięcie staje się bardzo trudne technicznie lub wręcz niemożliwe. W takich przypadkach implantacja stentgraftu do aorty zstępującej zabezpiecza ten odcinek aorty przed dalszym rozwarstwieniem w kierunku dogłowowym. Pozostaje problem rozwarstwienia dystalnego odcinka aorty oraz niedokrwienia narządów jamy brzusznej, nerek i kończyn dolnych.

W niektórych przypadkach można to rozwiązać, wszczepiając dodatkowo stenty do tętnic trzewnych i/lub nerkowych. Często jednak jedynym rozwiązaniem terapeutycznym u takich chorych staje się połączenie technik endowaskularnych z otwartą chirurgią – tzw. operacje hybrydowe. W niniejszym opracowaniu opisano sposoby leczenia operacyjnego chorych z rozwarstwieniem aorty typu B, uwzględniając techniki operacyjne zastosowane u chorych leczonych w ośrodku autorów w latach 2006–2010.

Materiał i metody

W latach 2006–2010 na Oddziale Klinicznym Chirurgii Naczyniowej i Ogólnej Śląskiego Uniwersytetu Medycznego w Bytomiu hospitalizowano 24 chorych w wieku 36–78 lat (średnio – 57,5 roku) z rozwarstwieniem aorty. Wśród tych chorych było 5 kobiet, co stanowiło 20,8%.

U 2 chorych do rozwarstwienia doszło prawdopodobnie w wyniku urazu: u jednego – upadek z wysokości, u drugiego – wypadek komunikacyjny. Jeden pacjent był wcześniej poddany operacji z powodu rozwarstwienia aorty wstępującej, a kolejny chory przebył operację kardiochirurgiczną wymiany zastawki aortalnej. Jeden chory 9 lat wcześniej przebył otwartą operację tętniaka aorty zstępującej, w kontrolnych badaniach stwierdzono u tego chorego obecność tętniaków rzekomych w obu zespoleniach protezy aortalnej. U pozostałych 19 pacjentów rozwarstwienie aorty miało charakter samoistny i było związane z nieprawidłowo kontrolowanym nadciśnieniem tętniczym, choć aż czterech z tych chorych nie było wcześniej leczonych z tego powodu. Wszyscy chorzy zostali poddani leczeniu interwencyjnemu. Zastosowano różne strategie operacyjne. U 15 chorych zastosowano podstawową technikę endowaskularną – implantowano stentgraft do aorty zstępującej [7]. Implantację stentgraftu wykonywano z dojścia otwartego poprzez tętnicę udową, a u większości chorych wykonywano dodatkowo nakłucie kontralateralnej tętnicy udowej w celu wprowadzenia cewnika do aorty dla dokładnej lokalizacji odgałęzień łuku aorty w trakcie implantacji stentgraftu. U trzech chorych w trakcie zabiegu implantacji stentgraftu wykonano dodatkową procedurę endowaskularną: u jednego chorego implantowano stent do tętnicy nerkowej lewej, a kolejny chory poza stentgraftem do aorty zstępującej miał implantowane 2 krótkie stentgrafty do aorty brzusznej w celu stabilizacji rozwarstwionej błony wewnętrznej [8]. U jednego chorego dokonano endowaskularnej fenestracji aorty brzusznej [9].

U 6 chorych wykonano operację hybrydową łączącą technikę endowaskularną z otwartą rekonstrukcją naczyniową drogą laparotomii. U 3 z nich w etapie endowaskularnym implantowano po 2 stentgrafty do aorty piersiowej i brzusznej pokrywające światło aorty w całości, a część chirurgiczna operacji hybrydowej u tych pacjentów polegała na rewaskularyzacji tętnic trzewnych oraz nerkowych drogą przęsłowania od tętnicy biodrowej (ryc. 1. i 2.) [10, 11].

Jeden chory poza implantacją stentgraftu do aorty piersiowej zstępującej był poddany jednoczasowo otwartej operacji wycięcia tętniaka aorty brzusznej i tętnic biodrowych z rekonstrukcją protezą aortalno-dwubiodrową do tętnic biodrowych zewnętrznych obustronnie sposobem „koniec do końca” [12, 13]. Chory ten wymagał podwiązania obu tętnic biodrowych wewnętrznych z uwagi na ich tętniakowate poszerzenie i rozpoznane śródoperacyjnie pęknięcie tętniaka lewej tętnicy biodrowej wewnętrznej. W celu zapewnienia ukrwienia jelita grubego i narządów miednicy tętnicę krezkową dolną implantowano do protezy. Pozostałym 2 chorym implantowano stentgraft do aorty zstępującej, a drogą laparotomii wykonano fenestrację aorty brzusznej. Operacja polegała na przecięciu aorty brzusznej w odcinku podnerkowym, usunięciu odwarstwionej błony wewnętrznej i środkowej z odcinka proksymalnego aorty i jej rekonstrukcję wstawką z protezy wszytej sposo-

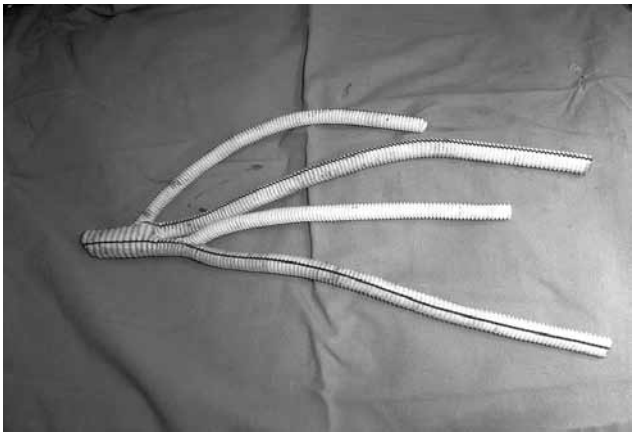

Ryc. 1. Przęsło rozwidlone przygotowane do rewaskularyzacji tętnic trzewnych i nerkowych

Ryc. 2. Przęsło rozwidlone po implantacji – obraz śródoperacyjny

bem „koniec do końca", z zamknięciem kanału fałszywego w odcinku dystalnym (ryc. 3.), dodatkowo wzmacniając linię górnego zespolenia taśmą z protezy naczyniowej [8].

Wyniki

Wszystkie operacje zakończyły się sukcesem technicznym, nie było zgonów w trakcie operacji. W okresie obserwacji zmarło 4 chorych: 2 po zabiegach hybrydowych i kolejnych 2 po endowaskularnym wszczepieniu stentgraftu do aorty zstępującej.

Chorzy po wypisaniu z kliniki zostali objęci programem badań kontrolnych, który polegał na wykonywaniu kontrolnego angio-TK aorty 1, 6, 12 miesięcy po operacji, a następnie co 6 lub 12 miesięcy – w zależności od stanu chorego i wyniku badań obrazowych. Wśród 15 chorych leczonych wyłącznie techniką endowaskularną – implantacją stentgraftu do aorty zstępującej, w 8 przypadkach uzyskano całkowite wykrzepienie kanału rzekomego. U 4 chorych utrzymuje się stabilne rozwarstwienie aorty poniżej założonego stentgraftu, bez manifestacji klinicznej i bez powiększania się rozmiarów kanału rzekomego oraz postępu rozwarstwienia gałęzi aorty. U 1 chorego, u którego w badaniu po 6 i 12 miesiącach utrzymywało się stabilne rozwarstwienie, w kolejnym badaniu – po 24 miesiącach – stwierdzono powiększanie się rozwarstwienia aorty dogłowowo i bocznie od wcześniej implantowanego stentgraftu. Pacjenta zakwalifikowano do implantacji kolejnego stentgraftu, przeprowadzając tę operację z sukcesem terapeutycznym. Jeden chory nie zgłosił się do badań kontrolnych.

W grupie tej zmarło 2 chorych.

1. Chory przyjęty z powodu ostrego rozwarstwienia aorty piersiowo-brzusznej z niedokrwieniem kończyny dolnej prawej w przebiegu przełomu nadciśnieniowego. Po opanowaniu przełomu nadciśnieniowego implantowano stentgraft do aorty piersiowej z dobrym efektem klinicznym. W 2. dobie po zabiegu podczas jedzenia posiłku doszło u chorego do utraty przytomności i nagłego zatrzymania krążenia. Chory zmarł mimo podjętej natychmiast akcji reanimacyjnej.

Ryc. 3. Szycie rozwarstwionej aorty brzusznej po jej przecięciu, fenestracji i wzmocnieniu proksymalnego końca taśmą z protezy naczyniowej – obraz śródoperacyjny

2. Pacjentka w odległej, 6-miesięcznej obserwacji po założeniu stentgraftu zmarła z powodu rozległego udaru mózgu.

W grupie 3 chorych, u których wykonano złożoną procedurę wewnątrznaczyniową, u jednego chorego stwierdzono po implantacji stentgraftu i endowaskularnej fenestracji aorty brzusznej stabilne, nieme klinicznie rozwarstwienie aorty piersiowej poniżej stentgraftu utrzymujące się w badaniach kontrolnych. U kolejnego pacjenta po implantacji stentgraftu do aorty piersiowej i stabilizacji błony we-

wnętrznej aorty brzusznej dwoma stentgraftami (ryc. 4.) – w kontrolnym badaniu angio-TK stwierdzono utrzymujący się kanał rzekomy w aorcie brzusznej, bez obiektywnych cech niedokrwienia narządowego. Chory ten nie zgłaszał żadnych dolegliwości. U pacjenta po implantacji stentgraftu do aorty piersiowej i stentowaniu tętnicy nerkowej lewej w kontrolnym badaniu angio-TK wykazano prawidłowe ułożenie stentgraftu, bez cech przecieku oraz prawidłowe ułożenie stentu w tętnicy nerkowej, a w badaniach laboratoryjnych prawidłowy poziom kreatyniny w surowicy.

Operacje hybrydowe wykonano u 6 chorych. Pierwszy z nich, u którego wykonano: przęsłowanie biodrowo-krezkowe, biodrowo-nerkowe obustronne i biodrowo-śledzionowe protezą poczwórnie rozwidloną 16/8 i 6 mm, podwiązanie tętnic nerkowych, krezkowej górnej i pnia trzewnego przy aorcie, z implantacją 2 stentgraftów do aorty piersiowej i brzusznej z pokryciem naczyń trzewnych i nerkowych, bez pokrycia tętnicy krezkowej dolnej znajduje się pod stałą kontrolą – w kontrolnych badaniach tomografii komputerowej (TK) wykazano prawidłowe ułożenie stentgraftów oraz zachowaną drożność przęseł do tętnic nerkowych oraz do tętnicy krezkowej górnej (ryc. 5.). Przęsło do pnia trzewnego już w 1. badaniu kontrolnym było niedrożne, jednak ze względu na odmianę anatomiczną w postaci odejścia tętnicy wątrobowej wspólnej od tętnicy krezkowej górnej nie miało to implikacji klinicznych.

Pacjent po operacji hybrydowej polegającej na implantacji stentgraftu do aorty piersiowej oraz wycięciu tętniaka aorty brzusznej i tętnic biodrowych z rekonstrukcją protezą aortalno-dwubiodrową do tętnic biodrowych zewnętrznych obustronnie „koniec do końca" z wyłączeniem obu tętnic biodrowych wewnętrznych (z powodu ich tętniakowatego poszerzenia z pęknięciem lewej tętnicy biodrowej wewnętrznej) i implantacją tętnicy krezkowej dolnej do protezy – w przebiegu pooperacyjnym stwierdzano osłabienie siły mięśniowej prawej kończyny dolnej oraz przejściowe pogorszenie ukrwienia jelita, manifestujące się kilkudniową biegunką – bez zmian niedokrwiennych w badaniu kolonoskopowym. Obecnie chory wykonuje badania zgodnie z algorytmem – stentgraft ułożony jest prawidłowo, kanał rzekomy wykrzepiony, a proteza aortalno-dwubiodrowa

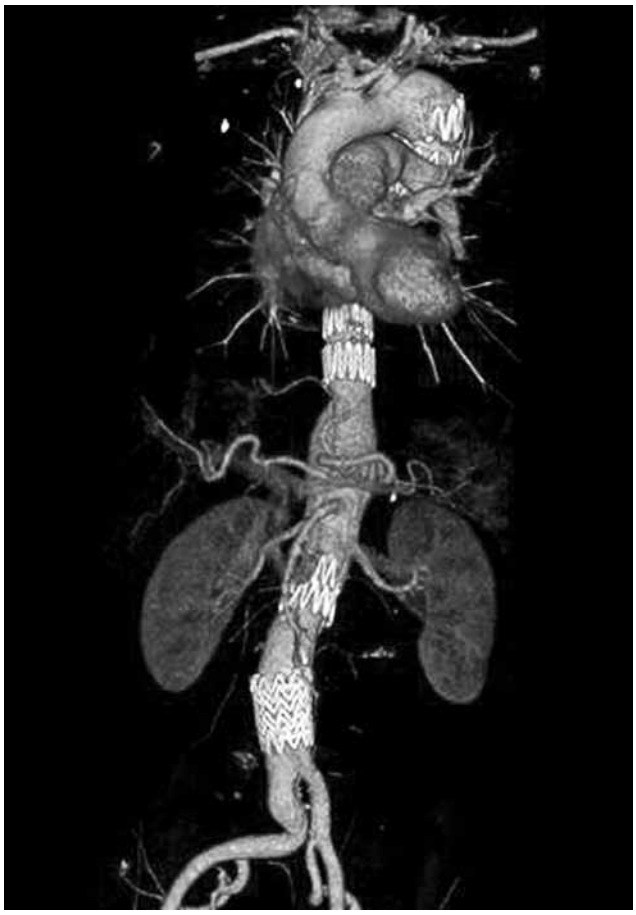

Ryc. 4. Stentgraft implantowany do aorty piersiowej i dwa krótkie stentgrafty stabilizujące rozwarstwienie w aorcie brzusznej

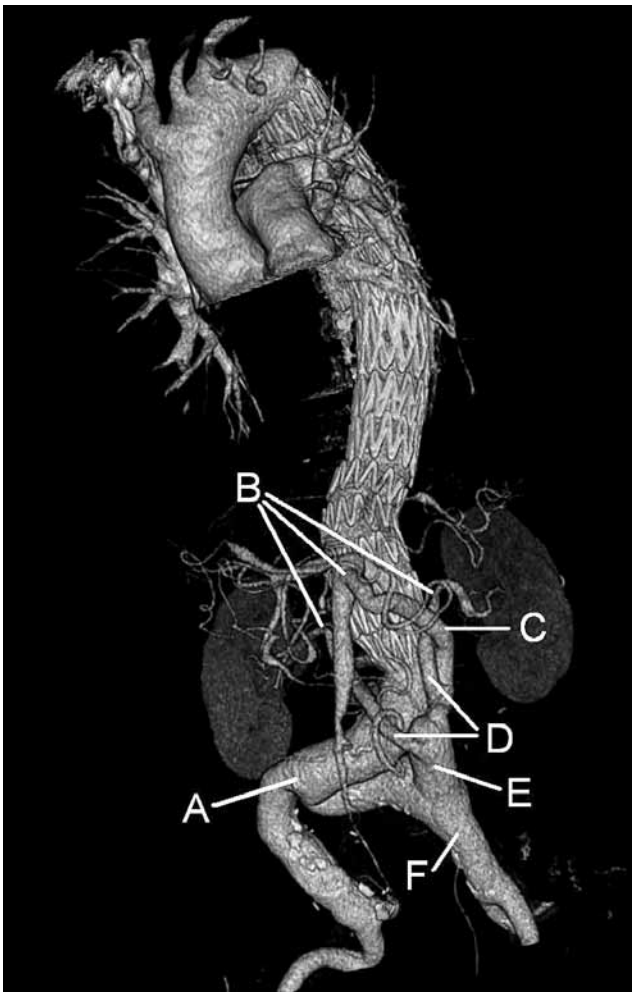

Ryc. 5. Badanie angio-TK – rekonstrukcja 3D – aorta zstępująca i brzuszna pokryta stentgraftami oraz przęsło rozwidlone od lewej tętnicy biodrowej do tętnic trzewnych i nerkowych. A – rozwidlenie aorty, B – miejsca zespoleń naczyniowych, C – ramię protezy zespolone z tętnicą krezkową górną, D – ramiona protezy zespolone z tętnicami nerkowymi, E – proteza główna, F – tętnica biodrowa wspólna lewa

funkcjonuje prawidłowo (ryc. 6.). Poza śladowym osłabieniem siły mięśniowej prawej kończyny dolnej chory nie podaje dolegliwości.

Dwoje chorych zostało poddanych operacji hybrydowej – implantacji stentgraftu do aorty piersiowej oraz fenestracji aorty brzusznej drogą laparotomii z rekonstrukcją aorty wstawką z protezy naczyniowej. U obu chorych w 1. etapie wypreparowano tętnice trzewne i nerkowe celem ewentualnej późniejszej rekonstrukcji i/lub bezpośredniej kontroli ich funkcjonowania, następnie implantowano stentgraft do aorty zstępującej kończący się tuż powyżej pnia trzewnego. W kolejnym etapie operacji przecięto aortę tuż poniżej tętnic nerkowych, usunięto odwarstwioną błonę wewnętrzną i środkową proksymalnego odcinka aorty i wykonano rekonstrukcję aorty wstawką z protezy, wzmacniając dodatkowo linię zespolenia pasmami protezy naczyniowej (ryc. 7.) i zamykając kanał rzekomy w odcinku dystalnym.

U obu pacjentów nie stwierdzono powikłań w okresie pooperacyjnym. W kontrolnym angio-TK poza niemym klinicznie, krótkoodcinkowym zdwojeniem światła aorty powyżej dokonanej rekonstrukcji (wynikającym z częściowego pozostawienia odwarstwionej błony wewnętrznej) stwierdzono prawidłowe ułożenie stentgraftu, bez przecieku oraz prawidłowe funkcjonowanie tętnic trzewnych.

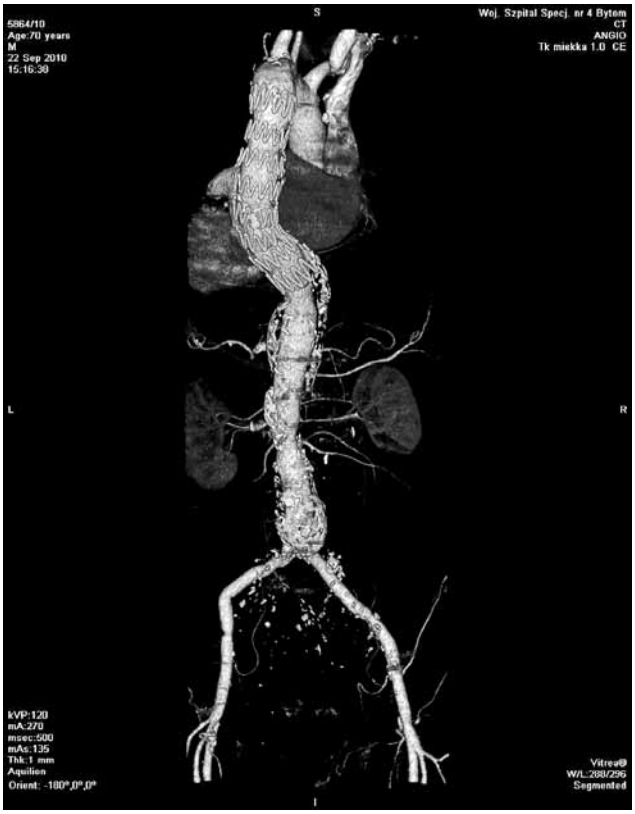

Ryc. 6. Stan po operacji hybrydowej: implantacji stentgraftu do aorty zstępującej i wycięciu tętniaka aorty brzusznej i tętnic biodrowych z rekonstrukcją protezą aortalno-dwubiodrową na tętnice biodrowe zewnętrzne z wyłączeniem obu tętnic biodrowych wewnętrznych – badanie angio-TK. Obraz 3D

Poza jednym opisanym wyżej przypadkiem przejściowego osłabienia siły mięśniowej kończyny dolnej prawej, nie stwierdzono u chorych objawów niedokrwienia rdzenia kręgowego w okresie pooperacyjnym.

W grupie tej zmarło 2 chorych.

I. Pacjentka, 62-letnia, przyjęta z powodu ostrego rozwarstwienia aorty piersiowej i brzusznej z bólami w klatce piersiowej i jamie brzusznej. Chora, ze względu na ostre rozwarstwienie aorty z postępującą niewydolnością wielonarządową, została zakwalifikowana do pilnej operacji hybrydowej. Wykonano obustronne przęsłowanie biodrowo-nerkowe. Tętnicę krezkową górną połączono przęsłem z przęsłem biodrowo-nerkowym lewostronnym, a tętnicę wątrobową wspólną przęsłowano do przęsła biodrowo-nerkowego prawostronnego.

Implantowano 2 stentgrafty do aorty piersiowej i do aorty brzusznej. Chora zmarła na OIT w 9. dobie po zabiegu, wśród objawów postępującej niewydolności wielonarządowej.

II. Chory, 60-letni, z przewlekłym rozwarstwieniem aorty w 1. etapie był poddany implantacji stentgraftu do aorty piersiowej, a następnie – ze względu na niestabilne rozwarstwienie aorty poniżej stentgraftu z postępującym niedokrwieniem narządowym – został zakwalifikowany do rewaskularyzacji tętnic trzewnych i nerkowych, wykonano przęsłowanie wsteczne od tętnicy biodrowej prawej do tętnic nerkowych „koniec do końca" oraz tętnicy krezkowej i tętnicy wątrobowej wspólnej „koniec do boku". Kilka godzin po operacji chory był reoperowany z powodu anurii i niedrożności przęseł do tętnic nerkowych – wykonano trombektomię przęseł. Chory zmarł w 2. dobie po operacji z powodu postępującej niewydolności wielonarządowej.

Poza jednym przypadkiem chorego, u którego 2 lata po implantacji stentgraftu do aorty zstępującej stwierdzono poszerzanie się kanału rzekomego w kierunku dogłowo-

Ryc. 7. Rekonstrukcja rozwarstwionej aorty brzusznej, po jej fenestracji wstawką z protezy naczyniowej wszytą sposobem „koniec do końca" – obraz śródoperacyjny

wym, nie stwierdzano innych zaburzeń w ułożeniu i funkcjonowaniu stentgraftów oraz wykonanych rekonstrukcji naczyniowych.

Dyskusja

Ze względu na różne umiejscowienie wrót rozwarstwienia, różnorodny przebieg kanału fałszywego oraz zróżnicowany wpływ tej patologii na ukrwienie narządowe, wynikające ze stosunku kanału rzekomego do tętnic trzewnych i biodrowych, każdy chory wymaga dokładnej diagnostyki, analizy wykonanych badań obrazowych i zindywidualizowanego zaplanowania strategii leczenia. U większości pacjentów, kiedy wrota rozwarstwienia znajdują się na wysokości odejścia lewej tętnicy podobojczykowej lub na poziomie więzadła tętniczego, zadowalający wynik terapeutyczny uzyskuje się dzięki implantacji stentgraftu do aorty zstępującej, tuż za odejściem lewej tętnicy podobojczykowej. U niektórych pacjentów niezbędne jest całkowite lub częściowe „pokrycie" stentgraftem ujścia tętnicy podobojczykowej, najczęściej niepowodujące niedokrwienia lewej kończyny górnej, które wymagałoby wykonania dodatkowej operacji rekonstrukcyjnej.

Czasami poprawę perfuzji narządowej można uzyskać poprzez stabilizację rozwarstwienia aorty dodatkowymi stentgraftami implantowanymi do aorty brzusznej. Takie postępowanie bywa również stosowane w przypadku nietypowego umiejscowienia wrót rozwarstwienia oraz gdy komunikacja kanałów rozwarstwienia ma charakter wielomiejscowy. Skutecznym rozwiązaniem w niektórych przypadkach może być fenestracja rozwarstwienia poniżej implantowanego stentgraftu wykonana endowaskularnie.

Jeżeli rozwarstwienie aorty obejmuje jej odgałęzienia, upośledzając przepływ w tych tętnicach, a wyżej opisana „stabilizacja" rozwarstwienia nie daje poprawy przepływu, można ją osiągnąć, implantując dodatkowe stenty w początkowym odcinku objętych rozwarstwieniem naczyń.

Kiedy na podstawie analizy badań obrazowych i stanu klinicznego wątpliwe staje się stwierdzenie, że leczenie endowaskularne przyniesie odpowiedni efekt, możliwe jest połączenie techniki wewnątrznaczyniowej z otwartą chirurgią. Endowaskularny etap operacji hybrydowych polega na implantacji stentgraftu w okolicę wrót rozwarstwienia. Następnie w etapie chirurgicznym dokonuje się otwartej fenestracji aorty lub rewaskularyzacji tętnic trzewnych drogą przęsłowania, dostosowując odpowiednią technikę do warunków hemodynamicznych uzyskanych po implantacji stentgraftu. Dzięki opisanym strategiom operacyjnym udaje się uratować wielu chorych, dla których jeszcze kilkanaście lat temu jedynym ratunkiem była bardzo rozległa i obarczona wysoką śmiertelnością operacja rekonstrukcyjna aorty drogą torakofrenolaparotomii.

Wnioski

Leczenie interwencyjne rozwarstwienia aorty piersiowo-brzusznej z użyciem technik endowaskularnych oraz operacji hybrydowych łączących metody chirurgiczne z metodami wewnątrznaczyniowymi daje nowe możliwości skutecznego leczenia. Ze względu na rozległość i wielopoziomowy charakter zmian oraz różnorodny przebieg kanału rozwarstwienia i różnie nasilone objawy kliniczne, każdy chory wymaga zindywidualizowanego podejścia terapeutycznego – zarówno pod względem doboru techniki operacyjnej, jak i pilności wykonania rekonstrukcji.

Trudności związane z odpowiednią kwalifikacją, a szczególnie z prawidłowym postępowaniem chirurgicznym, nakazują, aby tacy chorzy byli leczeni tylko w ośrodkach mających doświadczenie w leczeniu tego rodzaju patologii.

Piśmiennictwo

1. Religa Z, Pastuszek M. Tętniaki aorty piersiowej. W: Noszczyk W (red.). Chirurgia tętnic i żył obwodowych. PZWL. Warszawa 2007; 689-694.
2. Doroghazi RM, Slater EE, DeSanctis RW, Buckley MJ, Austen WG, Rosenthal S. Long-term survival of patients with treated aortic dissection. J Am Coll Cardiol 1984; 3: 1026-1034.
3. Eggebrecht H, Nienaber CA, Neuhäuser M, Baumgart D, Kische S, Schmermund A, Herold U, Rehders TC, Jakob HG, Erbel R. Endovascular stent-graft placement in aortic dissection: a meta-analysis. Eur Heart J 2006; 27: 489-498.
4. Quiñones-Baldrich WJ, Panetta TF, Vescera CL, Kashyap VS. Repair of type IV thoracoabdominal aneurysm with a combined endovascular and surgical approach. J Vasc Surg 1999; 30: 555-560.
5. Dias Perera A, Willis AK, Fernandez JD, Garrett HE Jr, Wolf BA. Staged total exclusion of the aorta for chronic type B aortic dissection. J Vasc Surg 2010; 52: 1339-1342.
6. Motyka M, Grodowski M, Ruciński T, Pachelski W, Boczej R. Operacje hybrydowe aorty. IV Kongres Polskich Towarzystw Naczyniowych, 22-24 kwietnia 2010 r. Ossa.
7. Parsa CJ, Schroder JN, Daneshmand MA, McCann RL, Hughes GC. Midterm results for endovascular repair of complicated acute and chronic type B aortic dissection. Ann Thorac Surg 2010; 89: 97-102.
8. Greenberg R, Khwaja J, Haulon S, Fulton G. Aortic dissections: new perspectives and treatment paradigms. Eur J Vasc Endovasc Surg 2003; 26: 579-586.
9. Reber D, Aebert H, Manke M, Birnbaum DE. Percutaneous fenestration of the aortic dissection membrane in malperfusion syndrome. Eur J Cardiothorac Surg 1999; 15: 91-94.
10. Drinkwater SL, Böckler D, Eckstein H, Cheshire NJ, Kotelis D, Wolf O, Hamady MS, Geisbüsch P, Clark M, Allenberg JR, Wolfe JH, Gibbs RG, Jenkins MP. The visceral hybrid repair of thoraco-abdominal aortic aneurysms – a collaborative approach. Eur J Vasc Endovasc Surg 2009; 38: 578-585.
11. Black SA, Wolfe JH, Clark M, Hamady M, Cheshire NJ, Jenkins MP. Complex thoracoabdominal aortic aneurysms: endovascular exclusion with visceral revascularization. J Vasc Surg 2006; 43: 1081–1089.
12. Moon MR, Mitchell RS, Dake MD, Zarins CK, Fann JI, Miller DC. Simultaneous abdominal aortic replacement and thoracic stent-graft placement for multilevel aortic disease. J Vasc Surg 1997; 25: 332-40.
13. Motyka M, Grodowski M, Ruciński T, Pachelski W, Kuśmierz J. Rozwarstwienie tętniaka piersiowo-brzusznego z towarzyszącymi obustronnymi tętniakami tętnic biodrowych wspólnych i wewnętrznych powikłane pęknięciem tętniaka lewej tętnicy biodrowej wewnętrznej – opis przypadku. Acta Angiol 2009; 15: 120-128.